Über

eine seltene Missbildung.

Inaugural-Dissertation

zur

Erlangung der Doktorwürde

in der Medizin, Chirurgie, Geburtshilfe und Gynäkologie

verfasst und der

hohen medizinischen Fakultät

der

Kgl. Bayer. Julius-Maximilians-Universität Würzburg

vorgelegt von

Joseph Hersch Dawidsohn

Wirkl. Student der Universität Warschau

aus Warschau.

WÜRZBURG

Franz Scheiners Buchdruckerei

1906.

Gedruckt mit Genehmigung der medizinischen Fakultät
der Universität Würzburg.

Referent: Herr Geh. Hofrat Professor **Dr. Hofmeier.**

Meiner

LIEBEN FRAU

gewidmet.


Digitized by the Internet Archive
in 2026

https://archive.org/details/IA41507204_0006

„Missbildung", sagt E. Schwalbe, „ist eine während der foetalen Entwickelung zustande gekommene, also angeborene Veränderung der Morphologie eines oder mehrerer Organe oder Organsysteme oder des ganzen Körpers, welche ausserhalb der Variationsbreite gelegen ist." —

Unser Fall stellt nach dieser Definition ein Beispiel der letzten Gruppe vor, wo also fast der ganze Körper durch abnorme embryonale Entwicklung verändert ist. — Die Frage, wie oft eine solche Missbildung vorkommt, kann nicht beantwortet werden, da aus verschiedenen Gründen eine genaue Statistik von Missbildungen jetzt überhaupt noch nicht aufzustellen ist.

Winckel sagt in seinem am 9. Dezember 1903 im Münchener ärztlichen Verein über menschliche Missbildungen gehaltenen Vortrage u. a. Folgendes:

„Überhaupt über die menschlichen Missbildungen können nur die Direktoren grosser geburtshilflicher Kliniken ausgedehnte Erfahrungen sammeln; denn nur ihnen werden alle diese Fälle gleich nach der Geburt, lebend oder tot zugeführt und tauchen dann zum Teil für immer unbenützt in deren Präparatensammlungen unter." —

Winckel hat in Dresden von 1872 bis 1883 12378 Geburten beobachtet, unter diesen 87 missbildete Kinder, also 1 auf 142; in München fand er bei 20000 Entbindungen 105 missbildete Kinder, also 1 auf 190. Aug. Förster gibt in seinem Werke vom Jahre 1865 „Die Missbildungen des Menschen“ auf Grund gesammelter Statistiken verschiedener grosser Gebärhäuser in grossen Städten eine Missbildung auf 139 Geburten an. Taruffi sagt (E. Schwalbe, Morphologie der Missbildungen des Menschen und der Tiere, p. 203), dass Chaussier unter 22293 Geburten das Verhältnis 1 : 69 fand, Puech 1 : 111.

Was das Geschlecht der menschlichen Missbildungen betrifft, „so ist“, wie E. Schwalbe (p. 205) sagt, „bekannt, dass das weibliche Geschlecht weit überwiegt.“ Haller, Meckel, Geoffroy St. Hilaire (B. III p. 388) geben das Verhältnis des weiblichen Geschlechts zum männlichen wie 3 : 1 an bei den Doppelbildungen.

Marchand fand auf 158 Einzelmissbildungen 55 weiblichen Geschlechts und 103 männliche, also ungefähr das Verhältnis 1 : 2. —

Wenn die Frage nach dem Prozentsatz der Missbildungen gegenüber den normalen Geburten schon schwer zu beantworten ist, und die Angaben der einzelnen Autoren zwischen 1 : 69 und 1 : 190 schwanken, so ist selbstverständlich die Aufgabe, wie sich die Missbildungen auf die einzelnen Organe verteilen, noch schwieriger zu lösen. Winckel fand, dass Kopf, Gesicht und die unteren Extremitäten von Missbildungen am häufigsten betroffen werden (48,4—59,7 %).

Eine Statistik für kombinierte Missbildungen konnte ich in der Literatur nicht finden.

Kommen wir jetzt auf unseren Fall, so müssen wir sagen, dass er eine grosse Seltenheit vorstellt. In der mir zugänglichen ziemlich reichhaltigen Literatur konnte ich nicht ein dem unseren völlig analoges Beispiel finden; doch fand ich einige ähnliche Missbildungen in der Literatur wiedergegeben. — Da die Entstehungsursachen der erwähnten Missbildungen noch keineswegs völlig geklärt sind, so ist es dringende Notwendigkeit, in jedem einzelnen und mehr noch in einem seltenen, komplizierten Falle nach Möglichkeit die causale Genese klar zu stellen. E. Schwalbe gibt hiefür drei Anhaltspunkte: 1. die klinische Erfahrung; 2. die Erfahrungen der experimentellen Entwicklungsgeschichte und 3. das Resultat der anatomischen Untersuchung. Letzteren Punkt hält Schwalbe für den wichtigsten; die klinische Erfahrung muss seiner Meinung nach mit grösster Vorsicht verwendet werden, da zu oft die Mutter für die Entstehung der Missbildung eine a posteriori construierte Tatsache bezw. Ursache angibt; und die Erfahrungen des Experimentes beweisen nur, „dass eine Missbildung auf die im Experimente angewandte Weise zustande kommen kann, niemals, dass sie so zustande kommen muss“. (E. Schwalbe, p. 170.) — Aus diesen Gründen schicken wir in Folgendem eine genaue Schilderung des vorliegenden Falles voraus.

Die Frucht stammt von einer 26jährigen primipara, die immer gesund war, deren Eltern leben und

gesund sind. Die letzte Menstruation war 1. VIII. 05, die erste Kindesbewegung anfangs Januar 1906. Die Kreissende gab an, dass ihr schon in den letzten 3 Monaten der Schwangerschaft öfters Fruchtwasser abgegangen sei; im übrigen verlief die Schwangerschaft ohne Störungen. — Die Frau bekam Wehen am 10. Mai abends 8 Uhr, also am Ende des X. Schwangerschaftsmonates; die Wehen sind gut; die Untersuchung am 11. V. um $8^1/_2$ Uhr morgens stellt eine reine Fusslage fest; die Herztöne des Foetus sind normal, fast in Nabelhöhe von der linea alba zu hören; der vorliegende linke Fuss ragt aus den äusseren Genitalien hervor, während der rechte in der Höhe des äusseren Muttermundes zu fühlen ist. Gegen 9 Uhr treten sehr heftige Wehen auf, Schlag auf Schlag, $9^1/_2$ Uhr wird der zweite Fuss herabgeholt. Herztöne sind nicht mehr zu hören, während sie eine Stunde vorher noch hörbar waren. Die Geburt erfolgt 9^{45} Uhr. — —

Das Präparat stellt einen zusammenhängend mit der Placenta und den Eihäuten geborenen weiblichen Foetus dar. Die Placenta ist in einer später zu schildernden Weise dem Kopf des Foetus adhaerent. Das Präparat misst in gehärtetem Zustande in der Längenachse bei ursprünglicher Haltung der Frucht 30 cm.

Bei der Beschreibung des Präparates beginnen wir zweckmässig mit den am wenigsten veränderten unteren Extremitäten.

Beide Beine, die bei der Geburt den vorangehenden Teil darstellten, sind im Kniegelenk ge-

krümmt, vor allem der rechte Unterschenkel (T. I u. II, II.) spitzwinkelig, im Gegensatz zum stumpfwinkelig genäherten linken Unterschenkel (V). Der rechte Oberschenkel (I) ist in der Hüftbeuge stark eleviert, so dass er mit dem anstossenden Rumpf einen rechten Winkel bildet; im Gegensatze dazu scheint der linke Fuss im Hüftgelenk mehr längs gestreckt. — Pathologisch sind an den beiden unteren Extremitäten nur die Füsse; beide zeigen die als Klumpfuss bekannte Anomalie in sehr ausgesprochenem Masse.

Der bei Rückenlage des Präparates den linken (VI) zum Teil überragende rechte Fuss (III) des Foetus zeigt von oben gesehen nur den Rücken und die Innenseite des Fusses, was durch die starke Senkung der Aussenkante des Fussrückens bedingt wird (starke Supination); gleichzeitig hat aber eine Drehung der Fusspitze nach innen stattgefunden, so dass die Ferse nach aussen steht, die Zehen nach innen weisen. Hierdurch bildet die Innenseite des Fusses gegen die Tibia einen annähernd rechten Winkel. An den Zehen, die infolge Verkümmerung des Fussrückens eine Art Krallenstellung einnehmen, dabei aber etwas plump erscheinen, lässt sich eine Verwachsung der Grundphalangen der 2. und 3. Zehe (III a) miteinander feststellen. —

Am linken Fusse ist die Supination die gleiche wie bei dem rechten; auch die Innendrehung der Zehen hat stattgefunden; hierzu kommt aber noch eine starke Elevation der Zehenseite mit gleichzeitiger Senkung der Ferse, so dass der ganze Fuss

bogenförmig nach oben gekrümmt ist, wobei die Innenseite der linken grossen Zehe der Innenseite der Tibia beinahe anliegt. (Taf. II, VI a.)

Zuzufügen ist, dass am frischen Präparate beide unteren Extremitäten infolge der venösen Stauung bei der Geburt in Fusslage sehr levide verfärbt waren. Am gehärteten Präparate sieht man wohl als Überreste der Stauung am Fussrücken beiderseits eine bläschenförmige Abhebung der Epidermis (Taf. I, *).

Die Grössenverhältnisse der unteren Extremitäten sind folgende:

I. Rechte Extremität:

1. Oberschenkel (Taf. I, I) 10 cm lg.;
2. Unterschenkel (Taf. I, II) ebenso;
3. Fuss von der Ferse bis zur grossen Zehenspitze gemessen (III) 6 1/2 cm;
4. Ferse bis zur Furche zwischen Fussrücken und Unterschenkel 4 cm;
5. Circumferenz des Fusses daselbst 8 cm.

II. Linke Extremität:

1. Oberschenkel (Taf. I, IV) 9 cm;
2. Unterschenkel (T. I, V) 8 1/2 cm lg.;
3. Äusserer Malleolus bis zur grossen Zehenspitze (VI) 5 1/2 cm;
4. Circumferenz des Fusses am Ansatz gegen den Unterschenkel 7 cm. —

Die Vulva (VII) zeigt nur an der linken grossen Lefze Besonderheiten; sie stellt keine continuierliche Gewebeschicht dar, sondern setzt sich aus vier

caruncelnähnlichen kleinen Wülsten zusammen, die durch seichte Furchen von einander getrennt sind. Drei derselben stossen entsprechend dem Verlauf der grossen Labien von vorne nach hinten aneinander; die vierte liegt median. Sie sind haselnuss- bis erbsengross und aussen von intakter Epidermis bekleidet. —

Anal- und Glutealgegend erscheinen völlig normal; ebenso die Haut der regio epigastrica bis in die Nabelhöhe. —

Wenn wir das Präparat auf die Bauchseite der Frucht legen (Taf. II), so bietet die Rumpfpartie von der Gegend der Lendenwirbel an nach abwärts keine gröberen Besonderheiten. 6 cm. oberhalb der crena ani biegt jedoch die Wirbelsäule fast rechtwinkelig nach links (Taf. II, *). Von dieser Abknickungsstelle an erscheint die Haut oberhalb der processus spinosi in der Dorsalgegend mit ziemlich dunkel pigmentierten Haaren bedeckt. Im höher gelegenen Teile der Scapula breitet sich die Behaarung seitlich aus, um allmählich in die stärker pigmentierten, dickeren Nackenhaare überzugehen. Durch die starke skoliotische Abknickung der Wirbelsäule ist die linke Schulter nach abwärts verzogen (VIII); der linke Oberarm liegt der linken Glutealgegend an. — Der linke Oberarm (IX) erscheint, abgesehen von einer gewissen Breite, normal. Sein Umfang beträgt in der Mitte 9½ cm, seine Länge bis zum Ellbogen 8 cm. Der anstossende Unterarm (X) erscheint stark verkürzt; er misst vom Ellbogen bis zur Handwurzelgegend annähernd 5½ cm. Die Verkümmerung dieser Extremität tritt dadurch in

die Erscheinung, dass eine radiale Kante des Unterarms völlig fehlt. — Der Unterarm ist gegen den Oberarm nahezu rechtwinkelig angezogen. Die radiale Seite ist stark verkürzt — 2 cm. lang. —

Die Hand selber (XI), völlig missbildet, steht aufwärts, neben der linken Kopfseite der Frucht. Die Hand besteht zunächst aus der Metacarpalgegend (2,5 cm lg.), die sich durch eine seichte Furche gegen den Unterarm absetzt. Aus der Metacarpalgegend ragen drei Finger hervor. Der erste, ulnarwärts gelegene, also dem kleinen Finger entsprechende, ist, abgesehen von seiner Länge (2,5 cm) wohl gebildet. Der anstossende mittlere Finger ist ebenfalls auffallend lang (3 cm) und zeigt ausser einer Verbreiterung der Bedeckung seiner Grundphalanx nichts Besonderes. An beiden Fingern sind die Nägel wohl gebildet und ragen bis zum Ende der Fingerbeere. Der dritte, radialwärts gelegene, also dem Zeigefinger entsprechende, ist verkürzt, 1½ cm lang und ulnarwärts gekrümmt; eine Gliederung lässt sich makroskopisch nicht nachweisen; ein kleiner verkümmerter Nagel sitzt dem Ende der Fingerbeere auf. — In der Mitte von Handwurzel und Ellenbeuge entspringt an der kurzen radialen Seite ein viertes fingerähnliches Gebilde (XII) mit einer Länge von 4 cm. Dasselbe ist angewachsen an die behaarte linke Schläfengegend, oberhalb des Ohres, so dass letztere in den Rahmen zu liegen kommt, den der Oberarm, der Unterarm uud die linke Scheitelbeingegend durch die beschriebene Verwachsung miteinander bilden. Das fingerähnliche Gebilde ist überall von glatter Epidermis

überzogen, lässt keine Gliederung erkennen und inseriert breitbasig an der Radialseite mit einer Circumferenz von 4 cm. 2 cm vor der Verwachsung beginnt das Gebilde sich spindelig zu verkürzen, um zuletzt in einen Gewebestrang überzugehen; jede nagelähnliche Bildung fehlt. —

Von der rechten oberen Extremität ist bei der Bauchlage des Präparates nichts zu sehen. — Vom Hinterhaupt erscheint nur der tiefste behaarte Nackenteil, wie die Rückseite des linken Ohres, das, wie bereits erwähnt, zwischen Schädel, Oberarm und einem abnorm vom Unterarm entspringenden fingerähnlichen Gebilde plattgedrückt eingelagert ist. —

Durch Eihäute (XIII), die sich vom linken Ohransatz bis zur rechten Schultergegend spannen, wird nämlich der grösste Teil der oberen Körperrückwand verhüllt. Nur an der Schädelkuppe, die stark nach links schaut, und an der rechten Acromialgegend schimmern durch die dünnen, segelartig gespannten Fruchthäute grössere nicht von Epidermis bedeckte Weichteile hindurch. Die Eihüllen selbst bestehen aus zwei Häuten — Amnion (Taf. I u. II, XIV, XV) und Chorion; dies wird am kranialen Fruchtende deutlich, wo ein Teil des oberflächlichen Chorions fehlt. — Den obersten Punkt des Präparates bildet die Placenta (XXIX), in welche die Eihäute übergehen. —

Wir legen nun das Präparat wieder auf den Rücken. Da fällt zunächst in die Augen, dass die Grenze der mit Epidermis bedeckten Präparatsteile in eine Schräge fällt, die am Foetus von rechts unten

nach links oben geht und die Horizontale ungefähr 2 cm oberhalb der Nabelgegend in einem Winkel von ca. 40° schneidet. — Dies kommt daher, weil die rechte obere Präparatshälfte durch innere Organe des Foetus gebildet wird, die aus den geöffneten rechten epigastrischen und torakalen Teilen hervortreten; anderseits, wie dies bereits bei der Rückenansicht beschrieben ist, die Wirbelsäule der Frucht in der Lendengegend fast rechtwinkelig skoliotisch nach links verkrümmt ist, sodass der Kopf mit der rechten Backe als höchstem Punkt 3,5 cm oberhalb des Nabels der linken Körperseite anliegt. Hiebei ist vorauszuschicken, dass die Ausbildung einer Halswirbelsäule völlig zu fehlen scheint; der Kopf (XVI) entspringt scheinbar aus der linken Bauchseite. Es beträgt die Entfernung von der Nabelgegend bis zum Kinnansatz der Frucht nur 2,5 cm.

Was den Nabel selbst angeht, so fehlt die Ausbildung jeder Nabelschnur. Den Nabel stellt eine kleine haselnussgrosse Erhöhung dar, aus der zwei fingerähnliche Bildungen entspringen. Die untere hat die Grösse eines Gerstenkornes, die obere (XVII), 1 cm höher entspringend, ist 3 cm lang, von der Dicke eines Regenwurmes, am Ende sich leicht verjüngend. Beide Bildungen sind von Epidermis bekleidet und zeigen äusserlich keine Besonderheiten.

Die Grenze der epidermalen Bekleidung gegen die prolabierten Eingeweide ist eine scharfe gewellte Linie, an die von oben überall Eihäute herantreten und fest mit der Grenzlinie verwachsen. (XVIII.)—

Die vorgefallenen Organe sind fast überall durch

Eihäute bedeckt. Die aus der rechten Toraxabdominalspalte hervorgetretenen Eingeweide haben die Grösse einer Mannesfaust. Ihre Höhe beträgt 7, ihre Breite 8 cm. Den obersten Pol stellt die dunkelrot gefärbte linke Leberhälfte (XIX) dar, die nicht von Eihäuten bedeckt ist; irgend ein anderes Organ lässt sich makroskopisch am Vorfall nicht feststellen.

Durch eine 1 cm breite Epidermisschichte wird der Kopfansatz von den prolabierten Eingeweiden getrennt. Es fehlt die rechte Schultergegend gänzlich; statt deren entspringt die äusserst verkümmerte rechte obere Extremität aus der Falte zwischen Kinn und linken Abdominalwand in der Höhe der Nabelgegend, 1 cm von ihr entfernt. Diese Extremität (XX) besteht aus einem verkümmerten Unterarm und einer in Pronation stehenden missbildeten Hand. Der Unterarm ist 2 cm lang und 1½ cm breit. Die Gegend oberhalb der Radialseite des Handgelenkes ist etwas buckelig aufgetrieben.

Die Hand setzt sich durch eine Furche gegen den rudimentären Unterarm ab; sie besteht aus dem anscheinend normalen Daumen, dem ulnarwärts gekrümmten Zeigefinger, der jedenfalls sonst normal gebildet zu sein scheint, und drei weiteren, bis auf den äussersten Teil der Endphalangen vollständig mit einander verwachsenen Fingern; doch findet eine Dreispaltung der Syndaktylie (XXI) statt, und erscheinen, von der Handinnenfläche gesehen, drei Fingerbeeren, von denen zwei einen kleinen Nagel tragen, während die dritte, dem kleinen Finger entsprechende, unbedeckt geblieben ist. Die Entfernung der Unter-

armhandfurche bis zur Grundphalanx des dritten Fingers beträgt 2 cm; der Finger selbst ist 1½ cm, der kleine Finger 1 cm lang; die Syndactylie ist 2 cm breit und durchschnittlich 1½ cm lang.

Vom Kopf ist zunächst nur die untere Partie bis zur Gegend der Nasenlöcher sichtbar; die Kinnpartie ist wohl geformt, ebenso die Unterlippe, die von der vorgestreckten, normal erscheinenden Zunge überlagert ist. (XXII.) —

Die Oberlippe zeigt, von dem linken Mundwinkel an gerechnet, einen 2 cm breiten Defect, der durch eine verdickte Hautlage mit einem kleinen, warzenförmigen, nach unten gerichteten Fortsatz (XXIII) überdeckt wird. Die verdickte Partie sitzt an der Stelle der Nasenlöcher und geht links unmittelbar in die Haut der Backe über, während sie sich rechts durch eine Furche von der Unterlage abhebt und als dickere Überlagerung endet. Dieses Gebilde hat eine Breite von 3 cm, eine Höhe von 1 cm nnd lässt sich mit dem kleinen Fortsatz nach unten am besten mit einer rechten Hand vergleichen, deren Daumen nach unten (kinnwärts) schaut. — Von einer Nase ist keine Spur wahrzunehmen. —

Die Gegend des linken Auges (XXIV) ist nur vermutungsweise aus einem Spalt zu erkennen, der links schräg oben vom Munde liegt. Irgend ein einem Auge ähnliches Gebilde in der Tiefe des Spaltes fehlt; er wird überlagert von einem rüsselähnlichen Körper von 2 cm Länge, der nach rechts sich in die Gesichtshaut verliert, nach links aber offen endet (XXV) und einen dreieckigen Kanal in seiner Mitte

erkennen lässt; dieser ist aber nur auf ½ cm sondierbar. —

Das rechte Auge (XXVI) liegt zu zwei Drittel frei zu tage; Ober- und Unterlid fehlen; das Auge selbst wird durch ein halbkugeliges von einer trüben Membran bedecktes undurchsichtiges Gebilde dargestellt. Sein Durchmesser beträgt 1 cm; beim Übergang der trüben Membran in die Epidermis lässt sich ein gewisser Reichtum an oberflächlichen Capillaren feststellen, wodurch diese Zone einen rötlichen Schimmer erhält. —

Die obere Hälfte des Schädels ist völlig bedeckt mit einer weichen Organmasse von dunkelvioletter Färbung, die dem herausgetretenen Gehirn entspricht. (XXVII). Der Defect des Schädeldaches, aus dem die Encephalocele herausgetreten ist, lässt sich ohne Präparation nicht feststellen. Im wesentlichen scheint aber die Gegend der grossen Fontanelle Sitz des Defectes zu sein, da sich vom Rücken her ein kleinerer Teil des hinteren Schädeldaches deutlich palpieren lässt. Die Länge des Hirnbruches beträgt 9—10 cm; seine Basis bedeckt rechts die obere Bulbushälfte, geht über die erwähnten Prominenzen der Oberlippegegend und den vorerwähnten rüsselförmigen Körper sowie über die mit dem Schädel verwachsene linke Hand hinweg und lässt hinten das Occiput frei. An seiner lateralen Partie und der Basis ist der Hirnbruch mit Eihäuten, teils einfachen teils doppelten Lamelle bedeckt. Einzelne bandartige Fäden (XXVIII) spannen sich von der vorderen Basis des Hirnbruches zu dem aus dem rechten Toraxabdominalspalt prola-

bierten ebenfalls mit Eihäuten bedeckten intestinis. Der oberste Teil des Foetus wird somit überall von freien Eihäuten berührt, bis auf die Vorderwand, woselbst sich ein Fenster in dieser segelartigen Umkleidung gebildet hat. —

Oben auf den Eihäuten, den obersten Pol des Gesamtpräparates bildend, sitzt die kuppelförmige Placenta (XXIX) von rechts nach links 15 cm, von vorne nach hinten 12 cm über die Oberfläche messend. An ihrem vorderen unteren Rande sind die Eihäute abgerissen, wodurch das erwähnte Fenster in der Vorderwand des Präparates zustande kommt. Durch dasselbe können wir die Innenseite der Placenta und der ansitzenden Eihäute betrachten. Da zeigt sich, dass irgend eine Gefässverbindung zwischen Foetus und Placenta fehlt, bis auf die rechte Präparatskante; dort zieht sich, von der Leber ausgehend, an der Innenwand der Eihäute ein strangartiges Gebilde (XXX), das sich, bevor es in die Placenta tritt, nach Art der insertio velamentosa in zwei deutliche bläulich schimmernde Gefässarme teilt, die in die Nachgeburt eintreten. —

Fassen wir nunmehr das Resultat der makroskopischen Untersuchung zusammen, so ergibt sich:

Es handelt sich in unserem Falle:

I. um mehrfache Spaltbildungen beim Foetus:

a) Torax-abdominalspalte,
b) Encephalocele,
c) Oberkieferspalte;

II. um Verwachsungen des Amnions mit den aus den erwähnten Spalten hervorgetretenen intestinis und der foetalen Oberfläche:

III. um Verkümmerung der verschiedenen Knochen der oberen Extremitäten:

IV. um Verkrümmung:
   a) der Wirbelsäule,
   b) der unteren Extremitäten;

V. um falsche Anlage der verschiedenen Organe:
   a) der Augen,
   b) der Nase,
   c) der Nabelschnur.

Durch Aufnahme eines Radiogramms bei Rückenlage der Frucht versuchten wir über die Verhältnisse des Skelettsystems grössere Klarheit zu gewinnen.

Die Wirbelsäule weist im Röntgenbilde (Taf. III.) eine halbkreisartige Form entsprechend der starken skoliotischen Verkrümmung auf. Die processus spinosi erscheinen in der Lumbalgegend direkt nach vorne, um allmählich, in die Region der oberen Brustwirbel nach hinten verschwindend, von den Wirbelkörpern überdeckt zu werden; es hat also gleichzeitig eine Torsion der Wirbelsäule und zwar in ihren höheren Abschnitten um die Längsachse stattgefunden. Es lassen sich am Bilde nur die linken Rippen erkennen — elf an der Zahl —, die normal entwickelt zu sein scheinen; die rechten, also an der Seite des

Toraxspaltes gelegenen, sind nur mit ihrem Ansatz an der Wirbelsäule undeutlich wiedergegeben.

Der Schädel lässt Einzelheiten nicht genau erkennen; nur der Defekt des Schädeldaches tritt deutlich in die Erscheinung. — Besonders klar sind am Bilde wiedergegeben die Knochenverhältnisse der verkümmerten linken oberen Extremität. An dem anscheinend normalen Humerus setzt sich, leicht convex nach aussen gekrümmt, eine kurze Ulna an, die an der dem Olecranon zugewandten inneren Diaphysenseite eine deutliche Hervorragung aufweist. Die Handwurzelknochen fehlen völlig. Vier Metacarpen sind vorhanden; der 4. u. 3. derselben tragen einen verschmolzenen, auffallend breiten Finger mit 3 Phalangen; 2 andere gegenüber haben ganz normale Finger.

In dem daumenähnlichen Fortsatze, der am linken Ohr inseriert, lässt sich kein knöcherner Kern erkennen.

Die verkümmerte rechte obere Extremität fehlt im Bilde.

Die Beine erscheinen, abgesehen von einer starken Verkrümmung der Röhrenknochen des Unterschenkels, normal; die Füsse sind nicht deutlich wiedergegeben. —

Histologisch wurden, um das Präparat nicht zu zerstören, nur die prolabierten Organe untersucht. Die Untersuchung zeigte, dass aus der rechten Ecke der Toraxabdominalspalte der Dünndarm (Taf. IV, I)

von normaler Struktur hervorgetreten war; das ganze Packet der Schlingen wird aussen von einer derben, bindegewebeartigen Kapsel umrahmt; darin schliesst sich die Leber nach oben innen (Taf. IV, II). Das aus dem Schädeldache hervorgetretene Gebilde stellt das Gehirn dar (Taf. IV, III). —

Zum Schluss muss unsere Aufgabe sein, das Zustandekommen der vorgehend beschriebenen Missbildung nach Möglichkeit zu erklären. Da fallen zunächst die geschilderten amniotischen Stränge ins Auge, die zum Teil innig mit dem foetalen Körper verwachsen sind; und wir werden nicht fehl gehen, wenn wir in dieser Adhäsionsbildung des Amnions das wesentliche Moment für die multiple Spaltbildung suchen.

Es ist von vorne herein einleuchtend, und durch experimentelle Teratologie hinreichend bewiesen, dass der Embryo zu ungestörter Entwicklung freie Beweglichkeit innerhalb der amniotischen Blase nötig hat. Nach der neueren Auffassung bildet sich die Amnionhöhle aus einer kompakten Anhäufung von Zellen durch Flüssigkeitsabsonderung. Dass dem amniotischen Epithel auch in den letzten Monaten der Schwangerschaft eine spezifische sekretorische Leistung zukommt, ist zuerst durch biologische Untersuchungen Polanos (Experimentelle Beiträge zur Biologie der Schwangerschaft, Habilitationsschrift, Würzburg 1904. Über die sekretorischen Fähigkeiten des amniotischen Epithels, Centralblatt für Gynäkologie 1905 Nr. 40),

die von Mandel, Bondi und Polano selber anatomisch ergänzt wurden, festgestellt.

Der Gedanke, dass eine mangelhafte Sekretion der Zellen und somit eine ungenügende Erweiterung der amniotischen Höhle die Ursache der Verwachsung und Behinderung der Fruchtentwicklung abgeben kann, ist naheliegend.

Weit schwieriger zu beantworten ist die Frage: Sind die nicht warnehmbar mit Simonart'schen Bändern zusammenhängenden Verkümmerungen der oberen Extremitäten, ferner die Spaltbildung des Oberkiefers ebenfalls primär durch mechanische Beeinflussung des Wachstums zu erklären, oder hängen sie erst secundär mit trophischer Störung in der Fruchtentwicklung, wie sie z. B. die Encephalocele bedingen könnte, zusammen? —

Eine Entscheidung darüber lässt sich nicht fällen, da bei einfacher Encephalocele zwar Missbildungen des übrigen Körpers häufig, aber nicht typisch sind.

Logisch genommen hat wohl am meisten für sich die rein mechanische Auffassung des verhinderten Wachstums, wenn sie uns auch nicht alles erklärt, wie das Fehlen ganzer Knochenanlagen, z. B. des Oberarms. —

Am klarsten liegen die Verhältnisse in den unteren Extremitäten. Ihre Anlage war normal. Durch Sprengung der Eihäute und extra-amniotische choriale Entwickelung in den letzten Monaten der Gravididät ist eine Verkümmerung der Extremitäten hervorgerufen worden, die in dem ungeschwächten Druck der umgebenden Uteruswand zu erklären ist.

Am Ende meiner Ausführungen angelangt, erachte ich es als eine ebenso angenehme als dringende Pflicht, Herrn Geh. Hofrat Prof. Dr. Hofmeier für die gütige Anregung zu vorliegender Arbeit und liebenswürdige Übernahme des Referates, sowie auch Herrn Privatdozenten Dr. Polano für seine so freundliche und ausgiebige Unterstützung bei Ausführung derselben meinen aufrichtigsten Dank auszusprechen.

Die Zeichnungen wurden von Herrn Maler Karl Hayek aus Wien verfertigt.

Literatur.

Fr. Ahlfeld, Die Missbildungen des Menschen. Leipzig. I. u. II. Abschnitt. 1880—1882.

J. W. Ballantyne, Manual of Antenatal Pathology and Hygiens. The Embryo. Edinburgh 1904.

Barabo, Über einen Fall von ausgedehnter Verwachsung der Placenta mit dem Schädel bei gleichzeitiger Encephalie. Monatsschrift für Geburtshilfe und Gynäkologie. Bd. XIII. pag. 620.

Cholmogoroff, Ein Fall von seltener Missbildung. Zeitschrift für Geburtshilfe und Gynäkologie. Bd. XXII 2.

Aug. Foerster, Die Missbildungen des Menschen. Jena 1865.

Frommel, Jahresberichte über die Fortschritte auf dem Gebiete der Geburtshilfe und Gynäkologie. 1887 bis 1905.

Geoffroy St. Hilaire, Isidore, Hist. génér. et particulière des anomalies de l'organisation chez l'homme et les animaux. Paris 1832—37. 3 Bände.

Jakobs, Über eine seltenere Missbildung. Inaug.-Dissert., München 1889.

Marchand, Artikel „Missbildungen“ in Eulenburgs Real-Encyklopädie, 1897.

Polano, 1) Experimentelle Beiträge z. Biologie d. Schwangerschaft. Habilitationsschrift. Würzburg 1904.
2) Über die secretorischen Fähigkeiten des amniotischen Epithels. Central-Bl. für Gynäkologie. Jahrg. 1905. Nr. 40.

Sarvey, Ein Fall von Missbildung, hervorgerufen durch abnorme Engigkeit des Amnions. Archiv f. Gynäk. XLVI, pag. 503—511.

E. Schwalbe, Die Morphologie der Missbildungen der Menschen und der Tiere. I. Teil, allgem. Missbildungslehre. Jena 1906.

Taruffi: Storia della Teratologia. Bologna, Vol. I—VIII, 1881—1895.

Winkel, Über menschliche Missbildungen. Sammlung klinischer Vorträge, Nr. 373/379. Leipzig 1904.

Lebenslauf.

Am 19. Januar 1881 wurde ich Joseph Hersch Dawidsohn zu Warschau geboren als Sohn des Hausbesitzers L. Dawidsohn. Ich besuchte das humanistische Gymnasium zu Warschau vom Jahre 1890 bis zum bestandenen Maturitätsexamen 1899. Dann studierte ich in der naturwissenschaftlichen Fakultät der Universität Warschau Naturwissenschaften und erhielt bei dem 1903 abgelegten Staatsexamen den Titel „eines wirklichen Studenten“ der Warschauer Universität, der dem Dr. der Philosophie der westeuropäischen Universitäten entspricht, und wurde nach Bestehen des Examens in der Anatomie dem 5. Semester der med. Fakultät zugerechnet. Ich studierte in Warschau bis Januar 1905, dann 2 Semester in Berlin und nun das Sommersemester in Würzburg.

Während meiner Studienzeit hatte ich Gelegenheit die Vorlesungen, Kliniken und Kurse folgender Herren zu besuchen:

in Berlin: Bumm, Graeff, Hildebrand, Jacobsohn, Landau, Meyer, Ortt, Passow, Senator, Wassermann, Ziehen;

in Würzburg: Frey, Hess, Hofmeier, Lehmann, von Leube, Matterstock, Polano, Rindfleisch, Schönborn.

Möge es mir gestattet sein, an dieser Stelle allen diesen meinen hochgeehrten Lehrern herzlichen Dank auszudrücken.

XXIX
XV
XXX
XIV
XIX
XXVII
XXVI
XXVIII
XXIII
XXII

I
II
III
IV
V
VI
VII
VIII
IX
X
XI
XII
XIII
XIV
XV
XVI
XVII
XVIII
XIX
XX
XXI

XXIX
XV
XIV
XIII
XIII

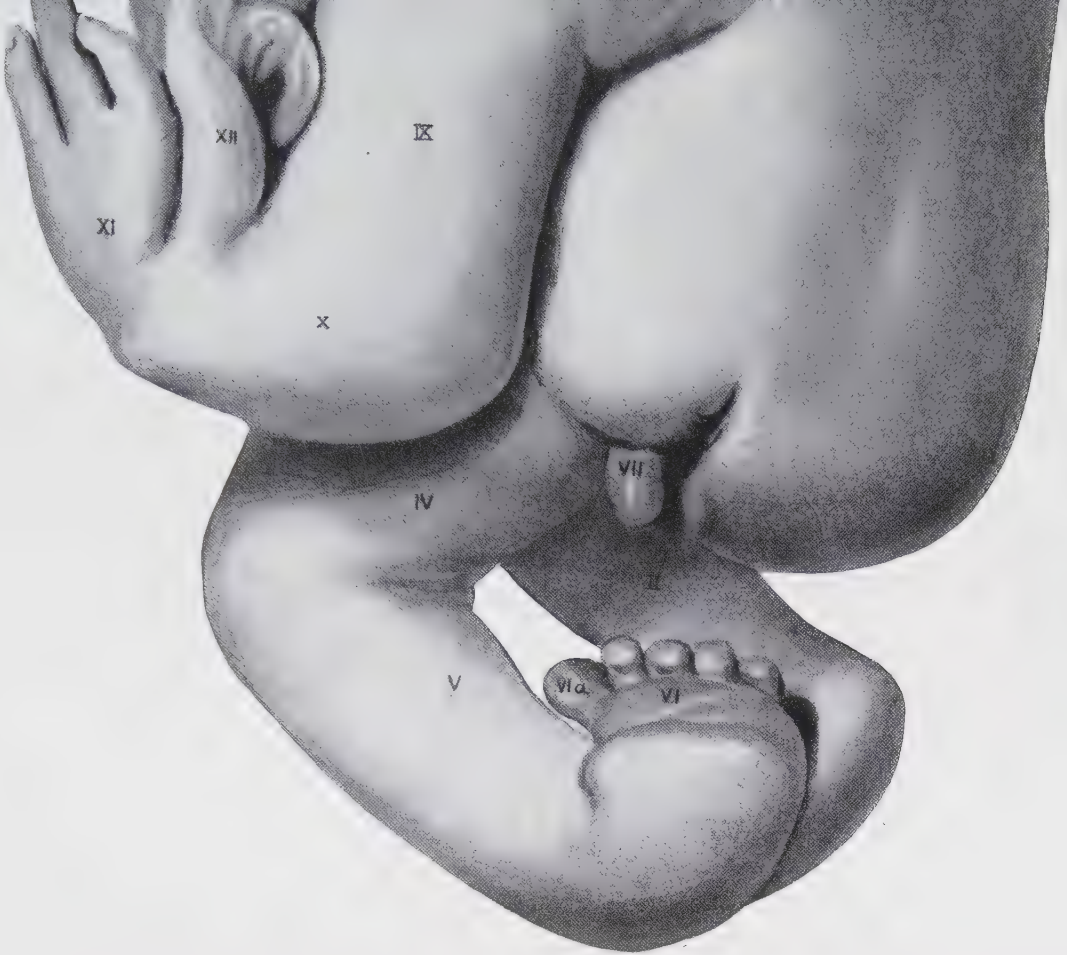

Tafel II.

Tafel III.

($^1/_2$ der natürlichen Grösse.)

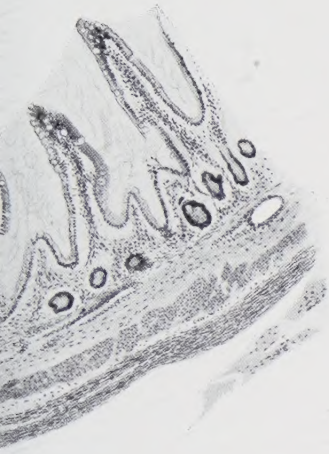

Fig. 1.



Fig. 2.

Fig. 3.

Tafel IV.